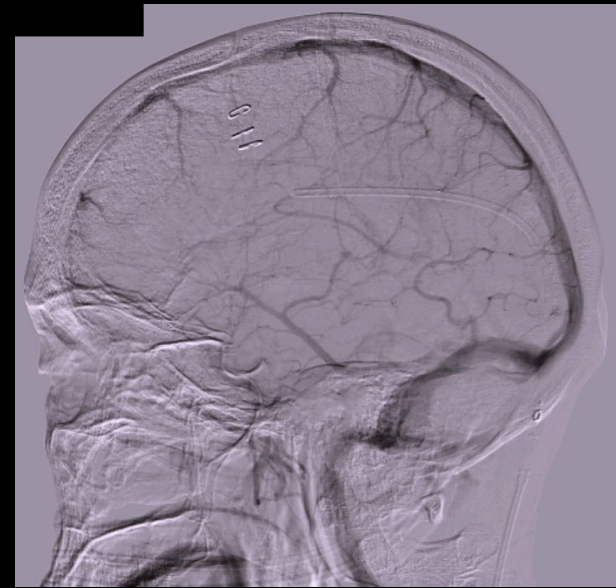
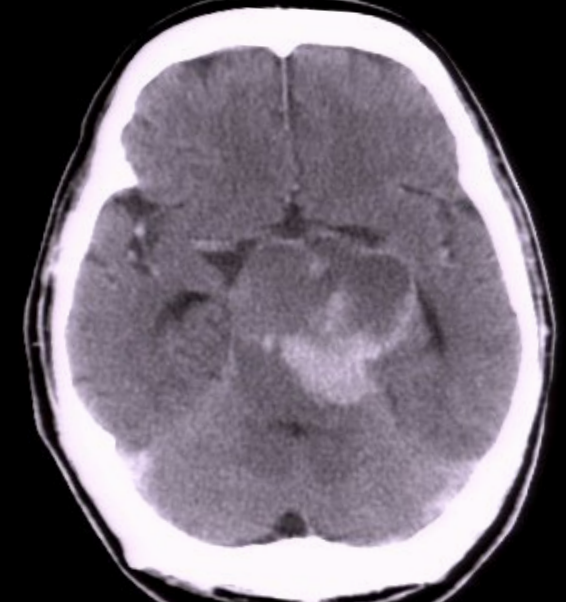
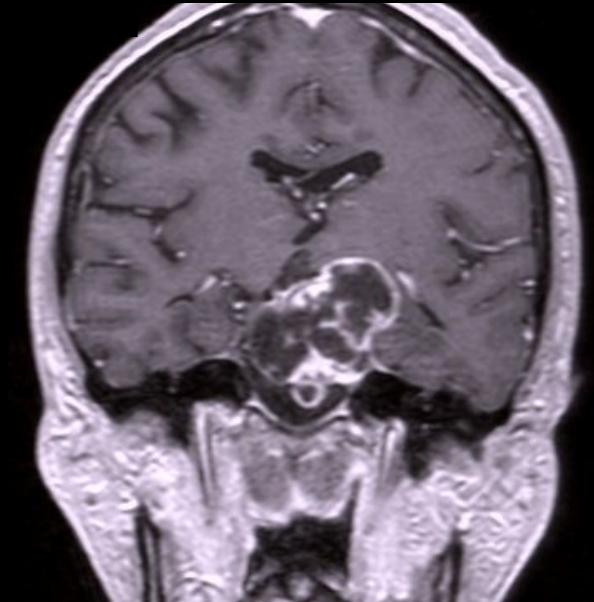
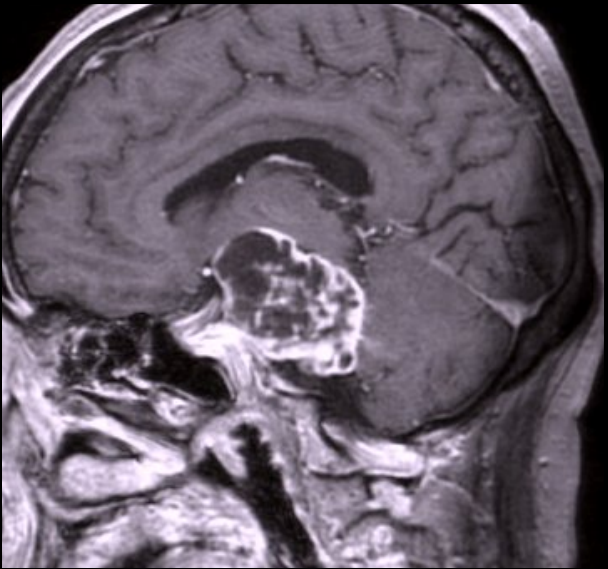
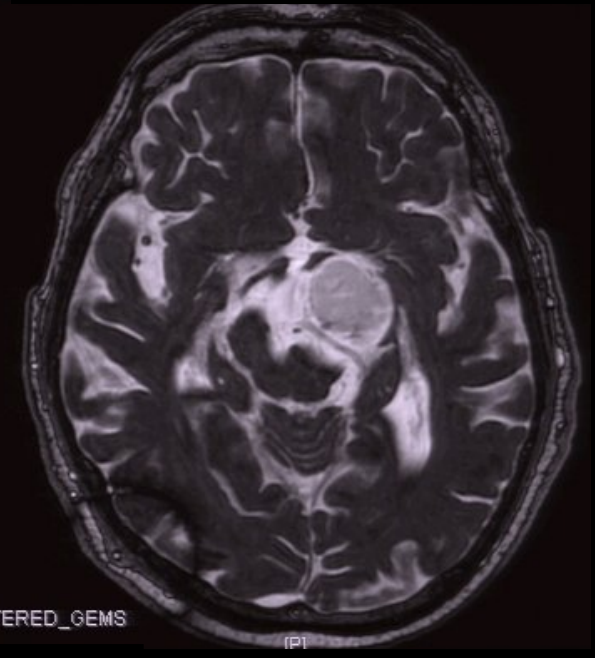
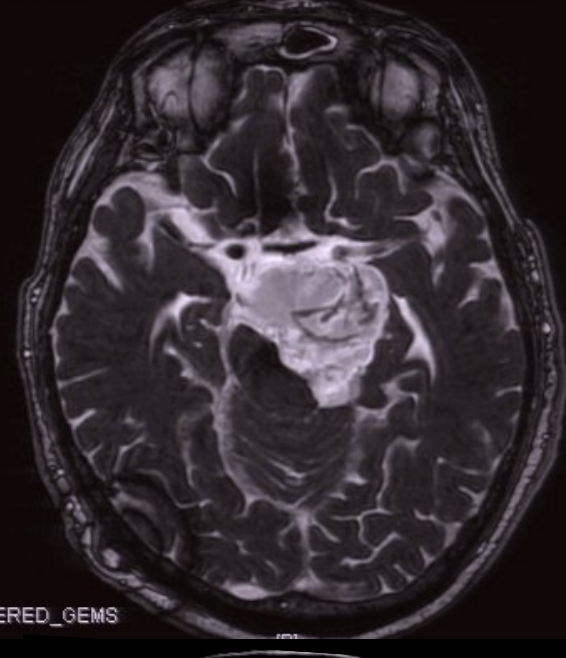
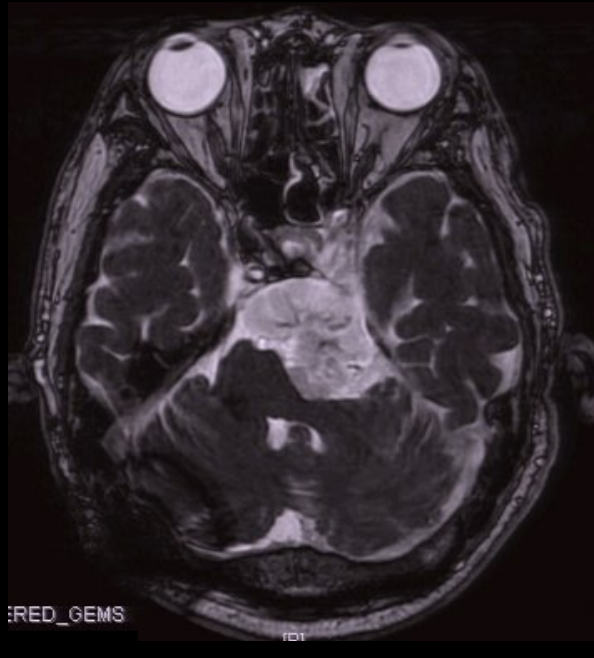
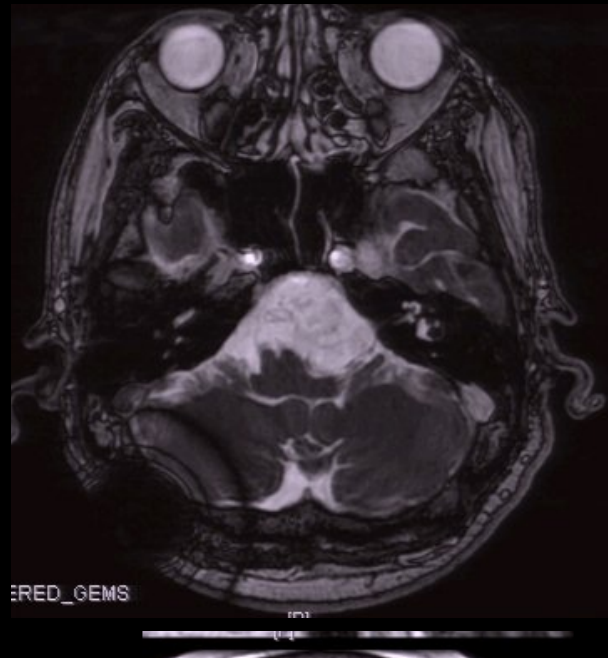
①神経鞘腫

52歳男性

4年前から転びやすい。

右半身不全麻痺の原因精査目的のMRI で脳腫瘍を指され当科紹介。

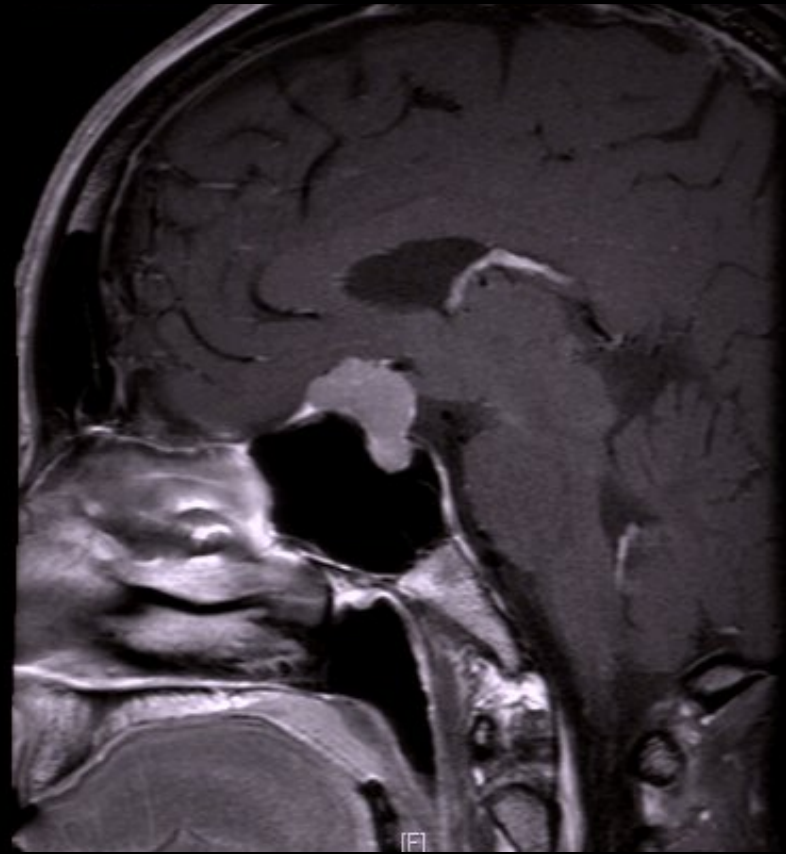
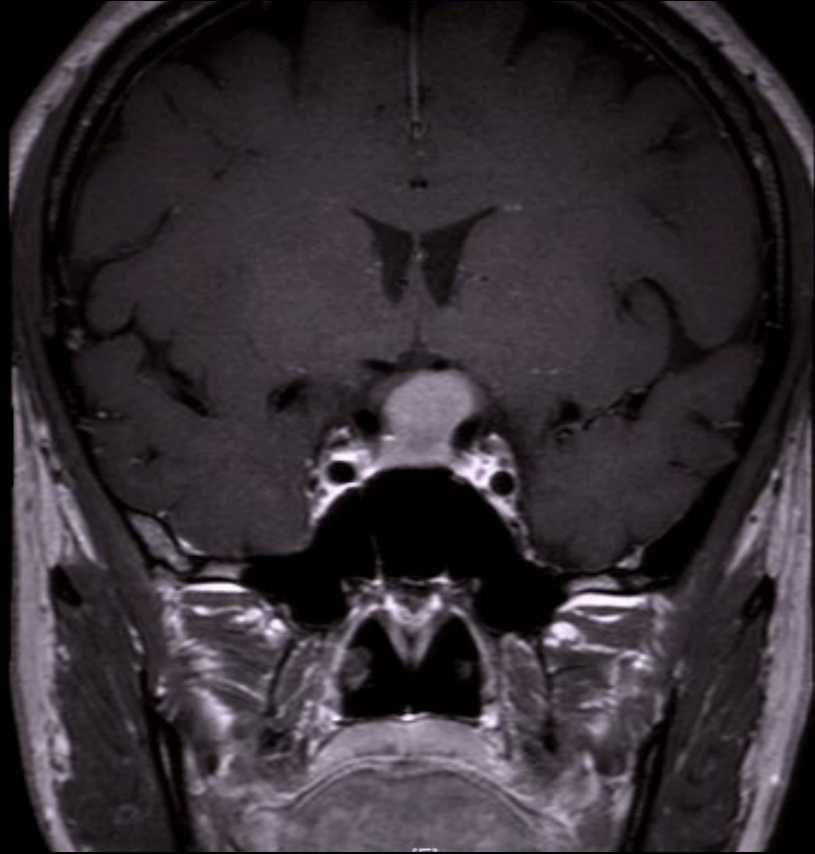


ERED_GEMS

②鞍結節髄膜種

37歳女性

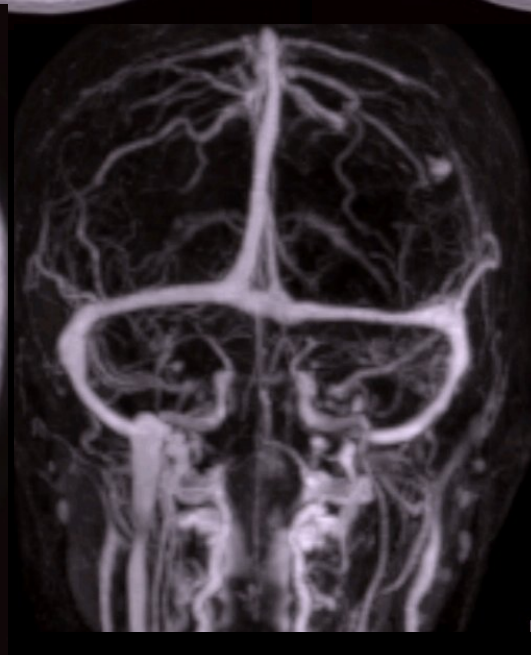
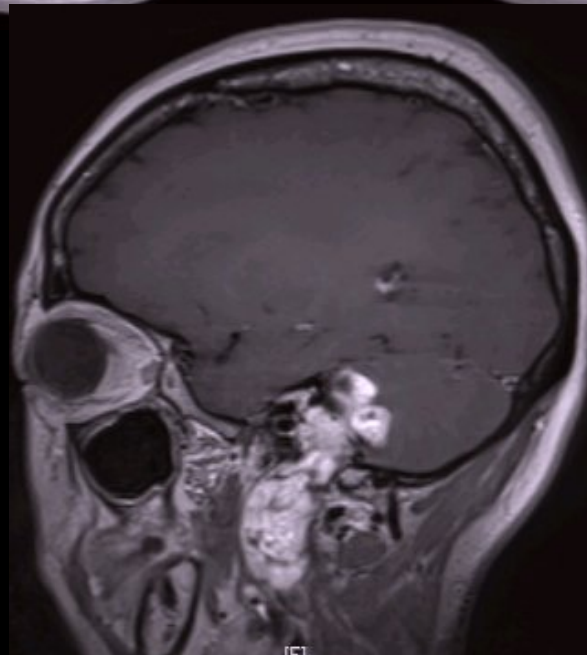
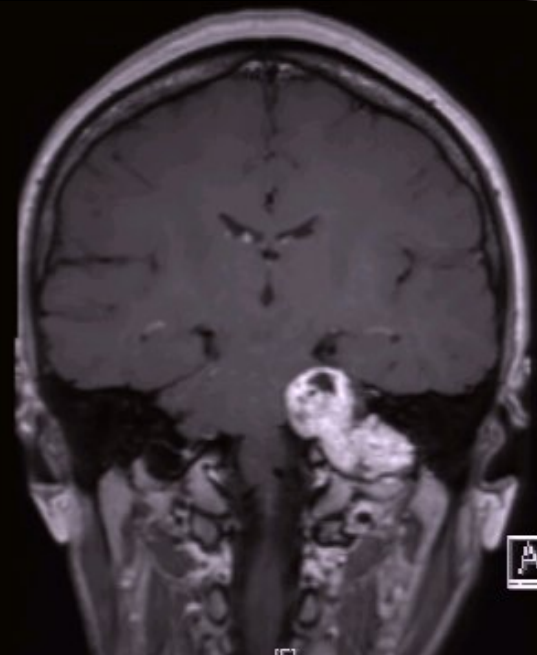
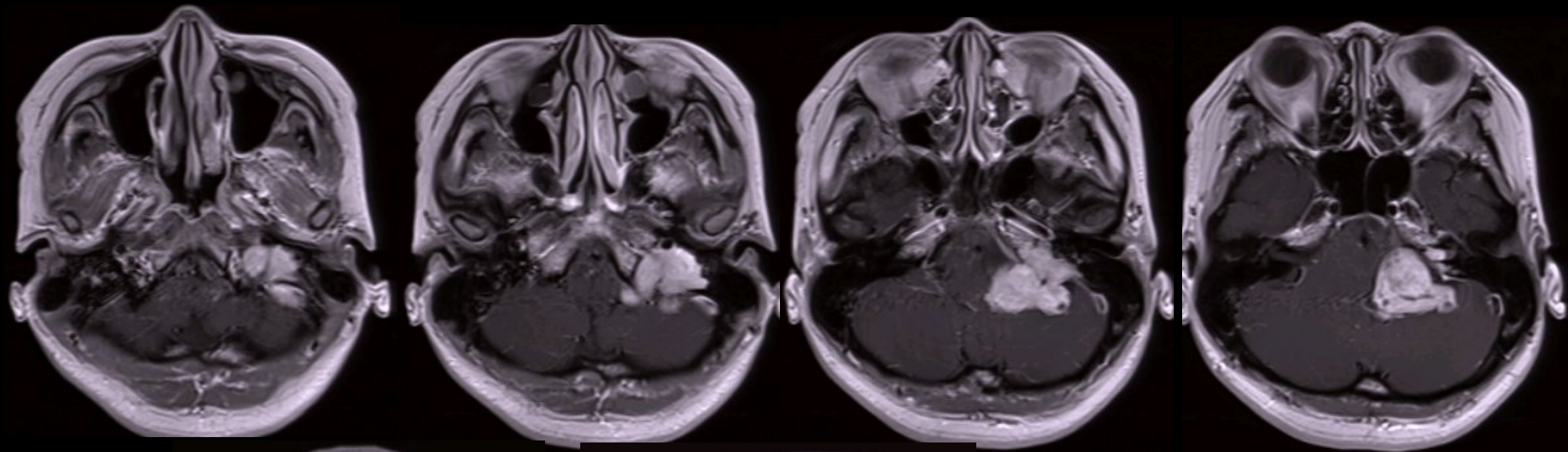
頭痛精査のMRIで偶然、鞍上部腫瘍を指摘。
簡易的に視野視力障害なし。



③頸静脈孔腫瘍

47歳女性

3年前から左聴力低下に気付いていたが、
突発性難聴の診断で経過観察。
頭痛精査目的のMRIで脳腫瘍を指摘。

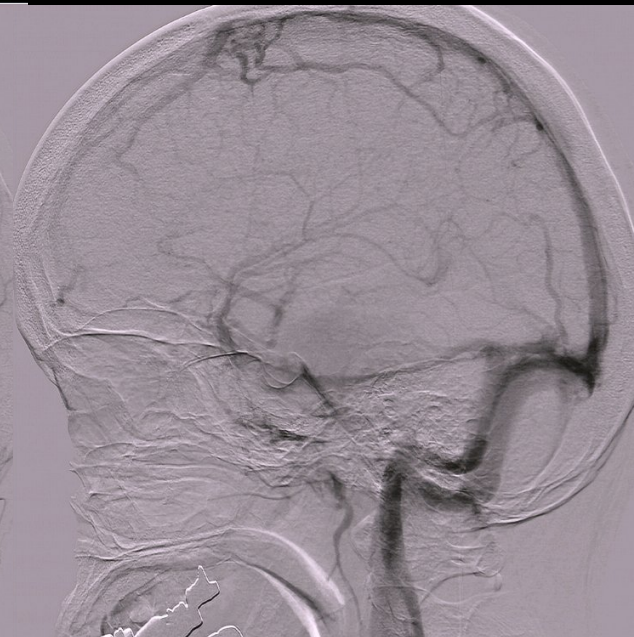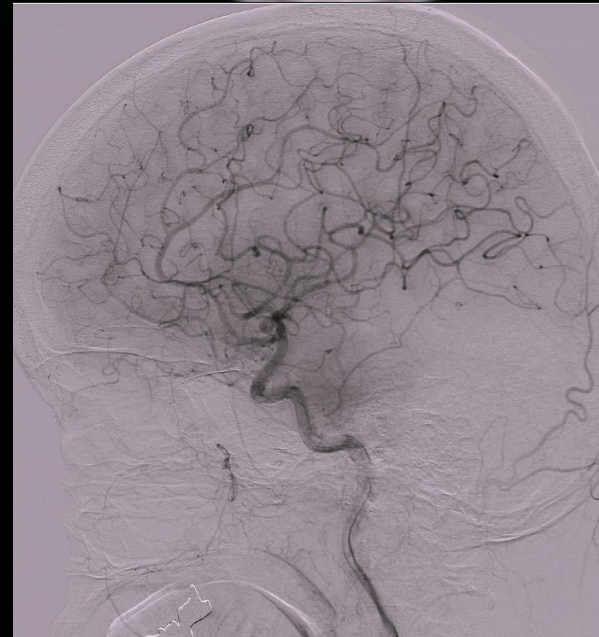
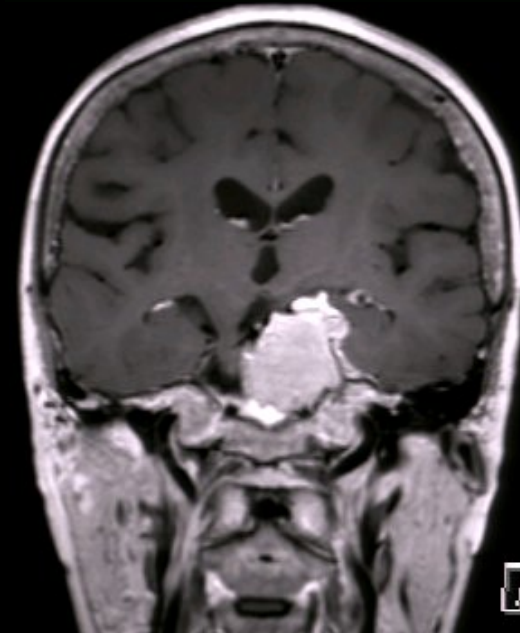
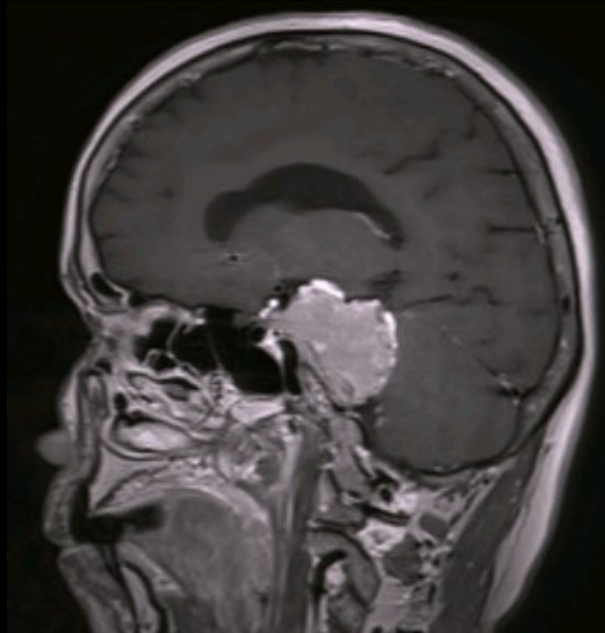
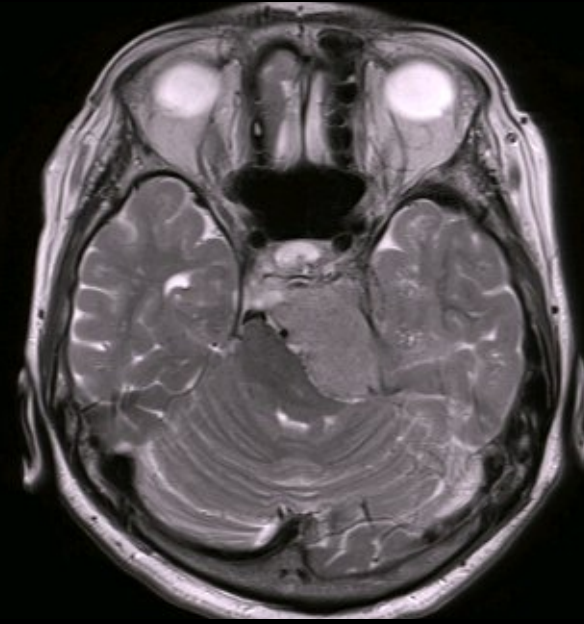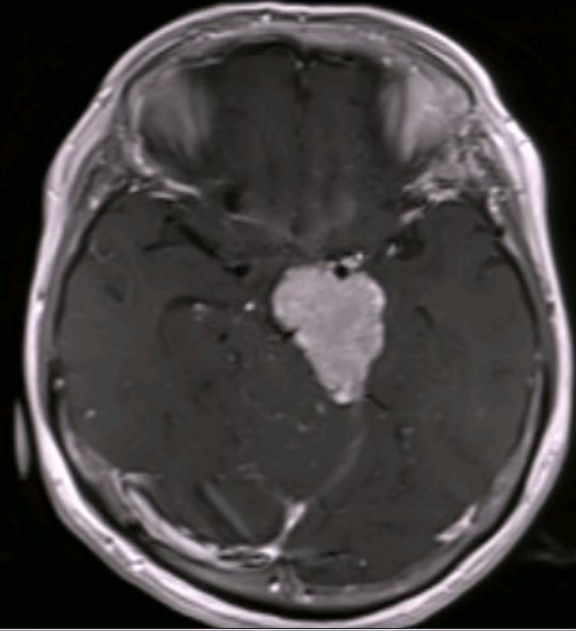
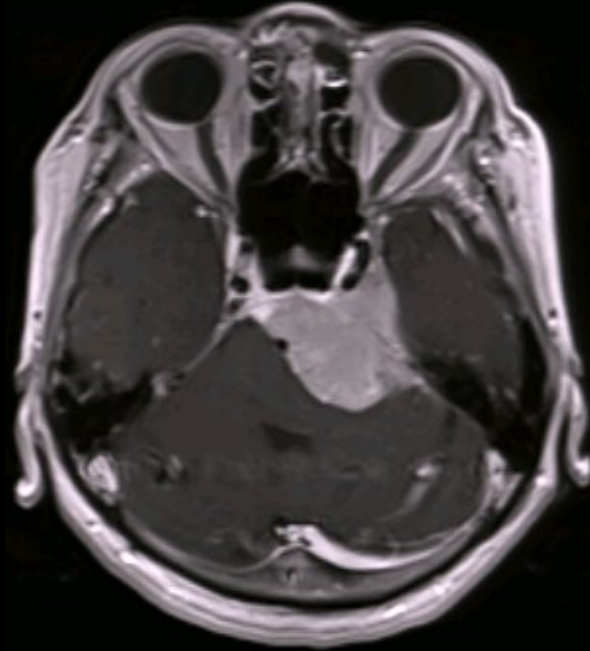
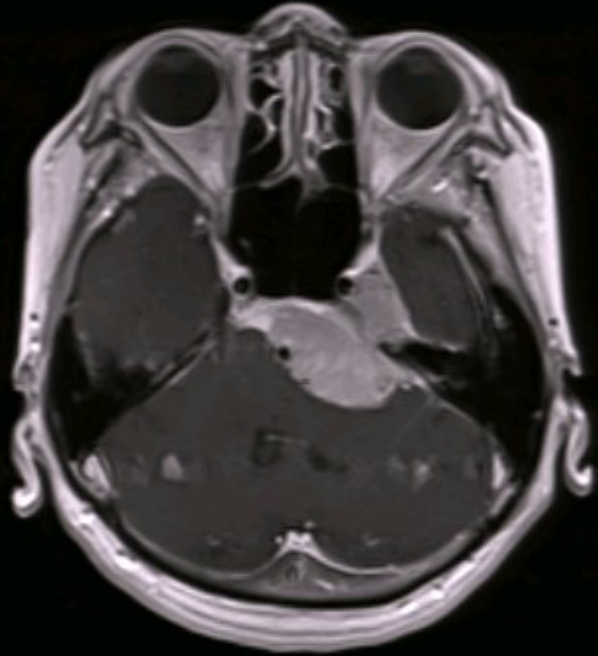


④錐体斜台部髄膜腫瘍

64歳女性

左顔面痺れで発症し、頭部MRIで脳腫瘍の診断。

④ 64 y.o.F Facial numbness

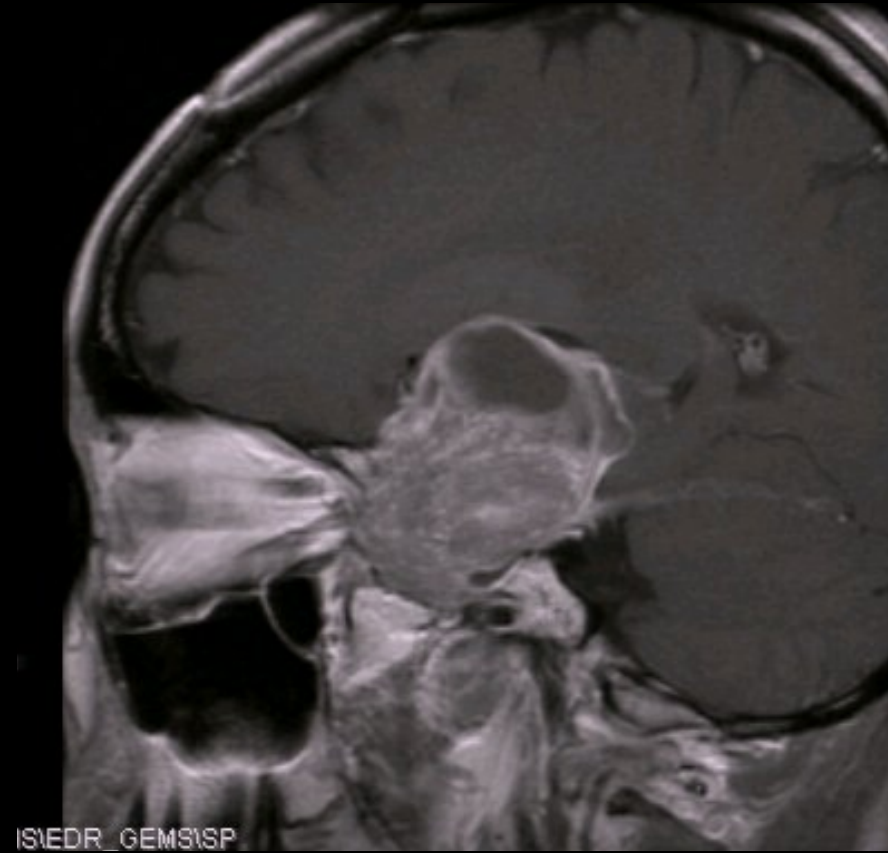
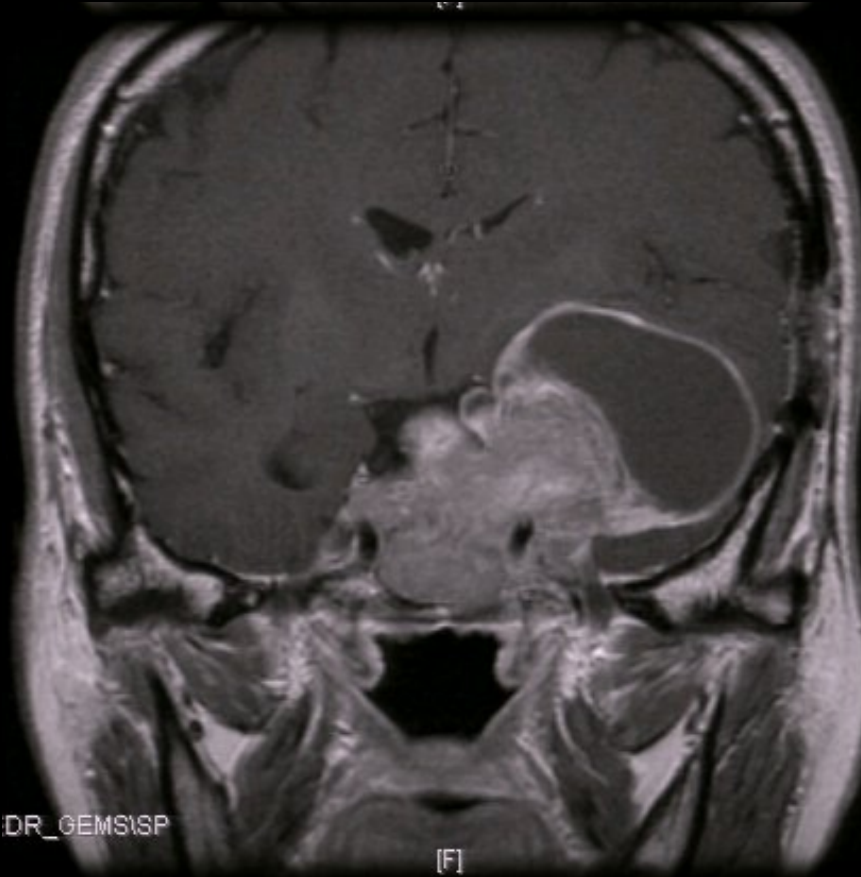
⑤下垂体腫瘍

50歳女性

左顔面痺れと視力障害で発症し、頭部MRIで脳腫瘍の診断。

⑤ 50 y.o.F Facial numbness

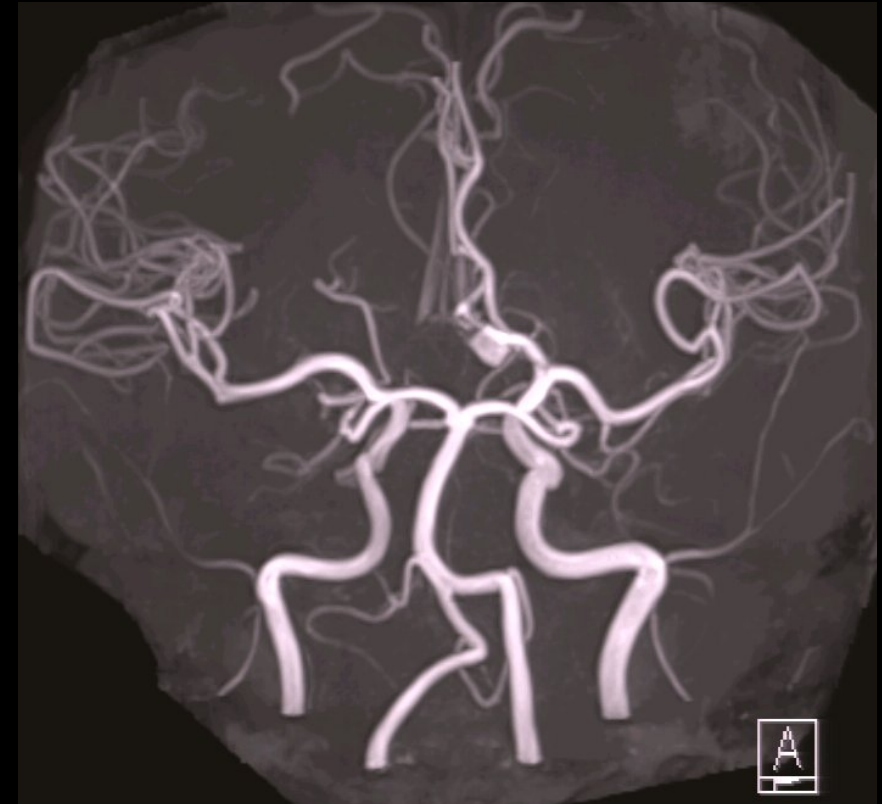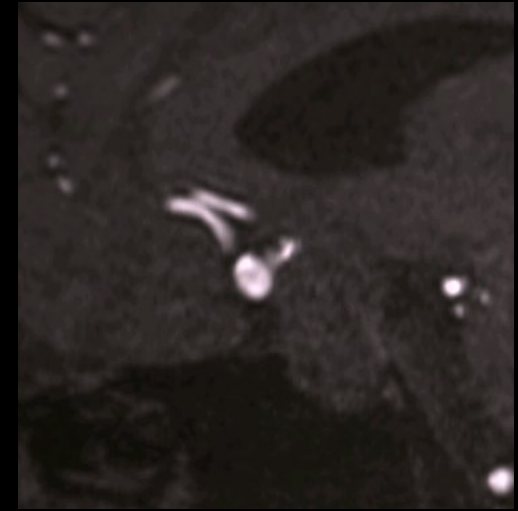
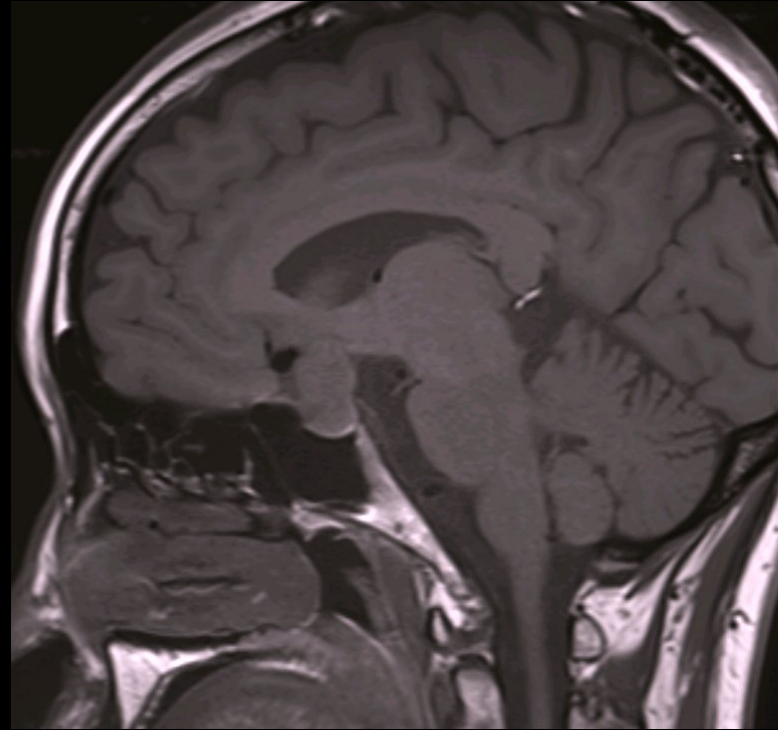
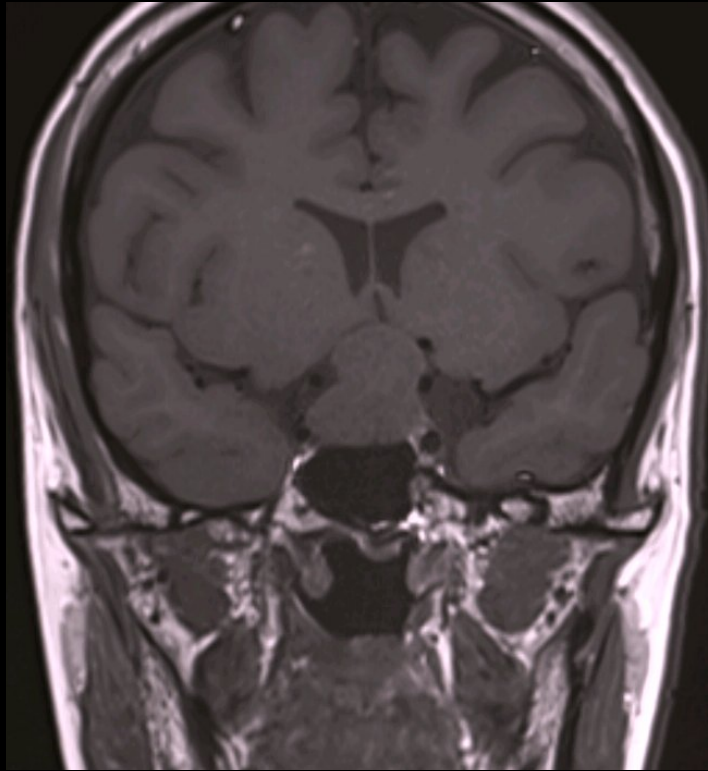


⑥下垂体腫瘍、動脈瘤

35歳女性

視野障害と乳汁分泌で発症し前医で内服加療。
生理不順をきたし、MRIの再検で脳動脈瘤の併存を指摘。

⑥ 40 y.o.F Visual disturbance



⑦鞍上部腫瘍

40歳男性

左視力障害、多尿で発症。
頭部MRIで脳腫瘍を指摘。

⑦ 40 y.o.F Visual disturbance

